

## Возможность снижения лучевой нагрузки на пациентов за счет оптимизации протокола компьютерной томографии органов брюшной полости и забрюшинного пространства в зависимости от нозологии злокачественного процесса

А.Н. Башков<sup>1</sup>, Ж.В. Шейх<sup>2,3</sup>, С.Э. Восканян<sup>1</sup>, А.П. Дунаев<sup>4</sup>, М.В. Попов<sup>1</sup>, Ю.Д. Удалов<sup>1</sup>,  
А.С. Самойлов<sup>1</sup>

<sup>1</sup>Государственный научный центр – Федеральный медико-биофизический центр имени А.И. Бурназяна, Федеральное медико-биологическое агентство России, Москва, Россия

<sup>2</sup>Городская клиническая больница имени С.П. Боткина Департамента здравоохранения г. Москвы, Москва, Россия

<sup>3</sup>Российская медицинская академия непрерывного профессионального образования, Министерство здравоохранения Российской Федерации, Москва, Россия

<sup>4</sup>Московская городская клиническая онкологическая больница № 62 Департамента здравоохранения г. Москвы, поселок Истра, Московская область, Россия

*Снижение лучевой нагрузки при компьютерной томографии является актуальной медицинской задачей в связи с ростом количества исследований и отсутствием общепринятых подходов при повторных исследованиях у онкологических пациентов. В работах различных авторов продемонстрирована целесообразность ограничения протокола компьютерной томографии одной или двумя фазами сканирования при повторных исследованиях у пациентов с онкологическими заболеваниями без потери диагностической информации. В настоящей работе на основе выборки из 514 пациентов были сформированы две группы. В 1 группе (контрольная) пациентам проводилась компьютерная томография органов брюшной полости по трех- или четырехфазному протоколу. Во 2 группе этим же пациентам с интервалом от 1 до 5,5 месяцев проводилась компьютерная томография органов брюшной полости по одно- или двухфазному протоколу в зависимости от степени васкуляризации опухолевой ткани и клинической ситуации. При этом было продемонстрировано снижение средней эффективной дозы у пациентов в группе 2 по сравнению с группой 1 на 63% ( $p < 0,05$ ). Во всех случаях различные патологические изменения, характеризующие онкологический процесс и диагностируемые при трех- или четырехфазном протоколе, были визуализированы и при одно- или двухфазном протоколе. Таким образом, информативность компьютерной томографии не снижалась.*

**Ключевые слова:** компьютерная томография, лучевая нагрузка, эффективная доза, оптимизация протокола, редукция мультифазного протокола, однофазный протокол, двухфазный протокол.

### Введение

В последние десятилетия прослеживается тенденция к увеличению количества исследований методом компьютерной томографии (КТ) [1, 2]. В Российской Федерации (РФ) с 2013 по 2017 г. количество проведенных КТ увеличилось на 61%, что составило в 2017 г. 50,4% от всей дозы медицинского облучения [3]. При этом наибольшая эффективная доза (ЭД) регистрируется при КТ органов брюшной полости (ОБП) с внутривенным контрастным усилением, которое состоит из нескольких фаз. Средняя эффективная доза за одну процедуру/фазу составляет до 15 мЗв, а при сочетании с обследованием других анатомических областей (органы грудной

клетки, малый таз) может достигать 100 мЗв [4]. Одним из способов снижения дозы облучения является уменьшение сканирований при использовании многофазных протоколов компьютерной томографии [5, 6]. Этот принцип в целом известен в рентгенологическом сообществе и подробно описан в популярной в нашей стране монографии М. Прокопа [7]. В ней объяснены понятия гипо- и гиперваскулярных опухолей, а также, какие фазы сканирования необходимо использовать для их визуализации. При повторных исследованиях необходимую информацию о локализации, структуре и размерах опухолевых изменений можно получить, используя одно сканирование в венозной фазе или два сканирования в артери-

**Башков Андрей Николаевич** Государственный научный центр – Федеральный медико-биофизический центр имени А.И. Бурназяна

**Адрес для переписки:** 123098, Россия, Москва, ул. Маршала Новикова, д.23; E-mail: abashkov@yandex.ru

альной и венозной фазах [8]. Наиболее часто повторные КТ-исследования с внут-ривенным контрастированием проводятся пациентам с онкологическими заболеваниями, поэтому в этих случаях уменьшение количества фаз сканирования, очевидно, приведет к снижению лучевой нагрузки, что особенно актуально в детской онкологии. Однако на практике в РФ эта возможность используется недостаточно активно, что находит свое отражение лишь в единичных публикациях, где авторы демонстрируют очевидное снижение облучения пациентов при сокращении протокола КТ-исследования до одного или двух сканирований без снижения диагностической ценности [5, 6, 8–10]. Вероятно, это обусловлено недостаточной уверенностью врачей-рентгенологов в том, что информативность исследования наверняка позволит им визуализировать наблюдаемые патологические изменения или выявить рецидив заболевания у онкологических пациентов, а порой и недостаточной мотивацией применять индивидуальный подход к пациентам при выборе протокола КТ. Кроме того, в доступной литературе, на наш взгляд, недостаточно точно и подробно приведены нозологические формы злокачественного опухолевого процесса, при которых следует выбрать определенное количество сканирований.

**Цель исследования** – продемонстрировать снижение лучевой нагрузки на пациентов за счет уменьшения количества фаз сканирования при проведении компьютерной томографии органов брюшной полости и забрюшинного пространства с внутривенным контрастированием в зависимости от нозологической формы злокачественного процесса без потери диагностической ценности метода.

Задача исследования – сравнить средние эффективные дозы и информативность компьютерной томографии при мультифазном и одно- или двухфазном протоколах.

### Материалы и методы

В ФГБУ ГНЦ ФМБЦ им. А.И. Бурназяна с апреля 2009 г. по март 2019 г. повторная КТ ОБП выполнялась пациентам прикрепленного контингента с онкологическими заболеваниями для рестадирования или оценки динамики наблюдаемых патологических изменений. КТ проводилась на мультиспиральном томографе Toshiba Aquilion 64. Параметры фаз сканирования используемого протокола КТ ОБП приведены в таблице 1. В течение вышеобозначенного периода они не менялись.

Возможность использования итеративной реконструкции на указанной модели томографа отсутствует. Для получения данных об эффективных дозах пациентов при КТ ОБП использовалась электронная история болезни. У всех больных после проведения исследования ЭД определялась согласно МУ 2.6.1.2944-11, с использованием аппаратных данных, произведения дозы на длину (DLP, мГр·см), по формуле  $E=DLP \cdot eDLP$ , где eDLP представляет собой дозовый коэффициент, равный  $0,015 \text{ мЗв}/(\text{мГр} \cdot \text{см})$ . С апреля 2009 г. по март 2013 г. исследование проводилось по трех- или четырехфазному протоколу (3 ФП или 4 ФП), выбор которого не был стандартизирован и зависел от времени, прошедшего после последнего исследования, опыта врача-рентгенолога, стремления получить максимальный объем диагностической информации. С сентября 2013 г. по март 2019 г. при проведении динамической КТ мы стали активно применять одно- или двухфазный протокол (1 ФП или 2 ФП) в зависимости от нозологической формы онкологического заболевания или клинической ситуации согласно таблице 2. При выборе количества фаз сканирования использовали данные литературы об их информативности при том или ином злокачественном процессе, а также соответствующим учебно-методическим пособием [11]. В перечень нозологических форм, при которых выбирался необходимый протокол КТ ОБП, помимо непосредственно опухолевых заболеваний органов брюшной полости и забрюшинного пространства, вошли также злокачественные неоплазии других анатомических локализаций для диагностики их гематоген-

Таблица 1

**Параметры фаз сканирования протокола КТ-исследования органов брюшной полости и забрюшинного пространства**

[Table 1

**Settings of the phase of CT scanning used for examination of abdomen and retroperitoneum]**

Параметр сканирования [Settings of the phase of CT scanning]	Значение [Value]
Значение анодного напряжения на рентгеновской трубке [[The value of the anode voltage on the x-ray tube]	120kV
Сила тока [Current intensity]	Автоматическая модуляция (Sure Exposure), SD=10 [Automatic modulation (Sure Exposure), SD=10]
Питч-фактор [Pitch-factor]	0,828
Время одного оборота рентгеновской трубки [Time of one turn of the x-ray tube]	0,5 с [0,5 second]
Поле обзора [Field of view]	50 см [50 cm]
Толщина среза [Slice thickness]	1 мм [1 mm]
Протяженность сканирования [Length of the scanning]	От диафрагмы до уровня крыш вертлужных впадин [From above diaphragm till level of acetabular]

**Выбор протокола КТ-исследования у пациентов группы 2 в зависимости от васкуляризации опухоли и клинической ситуации**

Таблица 2

[Table 2]

**The choice of CT protocol in the group 2 depending on the vascularization of the tumor and clinical situation**

Степень васкуляризации опухоли по данным КТ, клиническая ситуация [The degree of vascularization of the tumor by CT and clinical situation]	2 ФП в артериальной и венозной фазах [2PhP in arterial and venous phases]	1 ФП в венозной фазе [1PhP in venous phase]
Гиперваскулярная опухоль, рестадирирование онкологического процесса, динамика наблюдаемых изменений [Hypervascular tumor, restaging of the cancer process, the dynamic of the observed changes]	Меланома, нейроэндокринный рак, гепатоцеллюлярный рак, рак почки [Melanoma, neuroendocrine cancer, hepatocellular cancer, kidney cancer]	Не применялся [Not applied]
Гиповаскулярная опухоль, рестадирирование онкологического процесса, динамика наблюдаемых изменений [Hypovascular tumor, restaging of the cancer process, the dynamic of the observed changes]	Не применялся [Applied]	Рак легкого, молочной железы, шейки матки, тела матки, яичника, желудка, холангиоцеллюлярный рак, колоректальный рак, ходжкинская и неходжкинская лимфома, рак поджелудочной железы, мочевого пузыря, предстательной железы, внеорганные опухоли [Lung cancer, breast cancer, cervical cancer, uterine body, ovary, stomach cancer, cholangiocellular cancer, colorectal cancer, Hodgkin's and non-Hodgkin's lymphoma, pancreatic cancer, bladder cancer, prostate cancer, non-organ tumors]
Опухоль смешанной васкуляризации с учетом данных предыдущих КТ-исследований, необходимость визуализации магистральных сосудов, свищей с мочевыми путями [Mixed tumor vascularization based on the data of the previous CT studies, necessity of the visualization of the vessels, the fistula with the urinary ways]	Применялся [Applied]	Не применялся [Not applied]

**Количество пациентов и частота применения различных протоколов КТ ОБП в обеих группах больных**

Таблица 3

[Table 3]

**The number of patients and the frequency of application of different CT protocols in both groups**

Группа 1 [Group 1]	3 ФП КТ [3 PhP CT]	4 ФП КТ [4 PhP CT]
Группа 2 [Group 2]	1 ФП КТ ОБП [1 PhP CT]	2 ФП КТ ОБП [2 PhP CT]
Количество пациентов, абс. (%) [Number of patients, (%)]	320 (89,4)	38 (11,6)
Итого [Total]	358	144 (92,3)
		156

ного и лимфогенного метастазирования, в частности метастазов в печени, лимфаденопатии и др.

Согласно записям электронной истории болезни, была создана выборка из 514 пациентов, которым была проведена КТ ОБП с применением 3 ФП или 4 ФП (1 группа – контрольная), а при последующем обследовании через интервал от 1 до 5,5 месяцев – 1 ФП или 2 ФП (2 группа). В таблице 3 представлены данные о количестве пациентов в обеих группах в зависимости от количества фаз в протоколе КТ.

Средний возраст пациентов был 63,5±8,4. Минимальное и максимальное значение возраста были 23 года и 86 лет. Соотношение мужчин и женщин – 1,2:1. Антропометрические данные пациентов представлены в таблице 4.

Статистическая обработка данных проводилась с помощью программы Statistica 10.0. Статическая значимость различия средней ЭД в изучаемых группах больных определялась с помощью U-критерия Манна – Уитни при  $p < 0,05$ .

**Результаты и обсуждение**

В таблице 5 представлены значения эффективной дозы в обеих группах больных.

Из таблицы 5 видно, что средняя эффективная доза во 2-й группе по сравнению с 1-й снизилась на 63% ( $p < 0,05$ ).

В таблице 6 представлено сравнение информативности 1–2 ФП с 3–4 ФП КТ ОБП в виде возможности визуализации различных типов наблюдаемых патологических изменений.

Антропометрические данные пациентов

Таблица 4

[Table 4]

**Anthropometric data of patients in the studied groups**

Антропометрический параметр [Anthropometric data]	Выборка из 514 пациентов [Sample of 514 patients]	
	Мужчины [Men]	Женщины [Women]
Средний рост±стандартное отклонение, см [Average height±standard deviation, cm]	171,3±3,2	163,5±4,3
Средний вес±стандартное отклонение, кг [Average weight±standard deviation, kg]	72,1±6,0	69,7±7,3

Эффективные дозы у пациентов изучаемых групп

Таблица 5

[Table 5]

**Effective doses in patients of the two studied groups**

Область исследования [Region of examination]	Эффективная доза в группе 1, мЗв [Effective dose in the Group 1, mSv]			Эффективная доза в группе 2, мЗв [Effective dose in the Group 2, mSv]		
	Среднее значение [Average mean]	Медиана [Mediana]	Межквартильный интервал (25– 75%) [Interquartile interval]	Среднее значение [Average mean]	Медиана [Mediana]	Межквартильный интервал (25–75%) [Interquartile interval]
Компьютерная томография органов брюшной полости и забрюшинного пространства [Computed tomography of the abdomen and retroperitoneum]	30	31	25–35	11	10	7–12

Динамика различных типов патологических изменений в группе 2, выявленных при КТ ОБП в группе 1

Таблица 6

[Table 6]

**Dynamics of various types of pathological changes in group 2, identified by CT of abdomen in group 1**

Тип патологических изменений по данным КТ в группе 1 [The type of pathological changes according to CT in group 1]	Динамика наблюдаемых изменений в группе 2 по сравнению с группой 1, количество случаев, абс. [The dynamics of the observed changes in group 2 compared with group 1, the number of cases abs.]		
	Отрицательная динамика [Negative dynamics]	Без динамики [Without dynamic]	Положительная динамика [Positive dynamics]
Очаговое поражение паренхиматозных органов [Focal lesion in parenchymal organs]	56	345	65
Инфильтративное поражение полого органа [Infiltrative lesion of a hollow organ]	12	32	14
Лимфаденопатия [Lymphadenopathy]	58	145	38
Очаговые изменения в клетчаточных пространствах (канцероматоз, метастазы в большом сальнике, внеорганные образования) [Focal changes in cellular tissue spaces (carcinomatosis, mts in the greater omentum, extraorgan formations)]	24	12	18
Данных за распространение основного заболевания не получено [Data for the spread of the oncologic disease is not received]	15	136	Не применяется [Not applied]
Итого, абс (%) [Total, abs (%)]	167 (17,2)	670 (69)	135 (13,8)

У части больных представленные типы патологических изменений сочетались: например, метастазы в печени и абдоминальная лимфаденопатия, инфильтративное поражение желудка и канцероматоз, поэтому суммарное количество выделенных типов больше, чем количество обследованных пациентов.

Все типы патологических изменений, выявленные при КТ ОБП в группе 1, были визуализированы в группе 2, что позволило провести их сравнение и определить динамику патологического процесса. Кроме того, у 15 больных с колоректальным раком в группе 2 после проведения 1 ФП КТ при сравнении с предыдущим 3 ФП КТ было выявлено появление в печени метастазов. В дальнейшем при контрольных КТ-исследованиях у наблюдаемых пациентов, а также с учетом клинико-лабораторных данных не было зарегистрировано случаев гипо- или гипердиагностики опухолевых изменений. Таким образом, информативность исследования при использовании 1–2 ФП по сравнению с 3–4 ФП не снижалась.

Необходимость оптимизации протокола КТ ОБП с внутривенным контрастированием для снижения лучевой нагрузки за счет сокращения фаз сканирования отмечается в отечественных работах, но заметно больше статей, посвященных этой проблеме, мы нашли в зарубежной литературе [6, 12, 13]. Costa et al. в своей работе продемонстрировали, что нативная фаза является неинформативной при стадировании и рестадировании онкологических заболеваний [14]. Также имеются сообщения об изменении параметров исследования в нативной фазе сканирования для снижения лучевой нагрузки, при этом, несмотря на ухудшение качества изображений, плотностные значения органов и структур значимо не меняются и могут быть использованы в дальнейшем при анализе постконтрастных изображений [15]. Jing-Feng Zhang et al. добились уменьшения лучевой нагрузки на 61,3% при наблюдении за пациентами со злокачественными новообразованиями желудочно-кишечного тракта при проведении только одного сканирования в венозной фазе по сравнению с трехфазным протоколом [16]. Более того, разработаны протоколы КТ ОБП для различных клинических сценариев, в которых учтена информативность каждой фазы сканирования, что в итоге позволяет модифицировать мультифазные исследования для снижения дозы облучения [17]. И.А. Буровик для обследования онкологических пациентов предложил выполнять одно сканирование с последовательным введением двух порций контрастного препарата для получения смешанной артерио-венозной фазы [8]. В англоязычной литературе предлагается похожий вариант протокола под названием split-bolus, который используется в педиатрии и при травме [18, 19]. При позитронно-эмиссионной томографии, совмещенной с КТ (ПЭТ/КТ), проводится как минимум одно низкодозовое сканирование в нативной фазе для коррекции аттенуации [20]. Решение о проведении диагностического КТ с внутривенным контрастированием принимается в зависимости от клинической ситуации, при этом информацию о наличии очагов гиперметаболизма соответствующего РФП предоставляет уже совмещение ПЭТ с низкодозовой КТ [20]. Диагностическое КТ с внутривенным контрастированием проводится с задержкой дыхания и не синхронизируется с ПЭТ, в этих случаях врач-радиолог рассчитывает

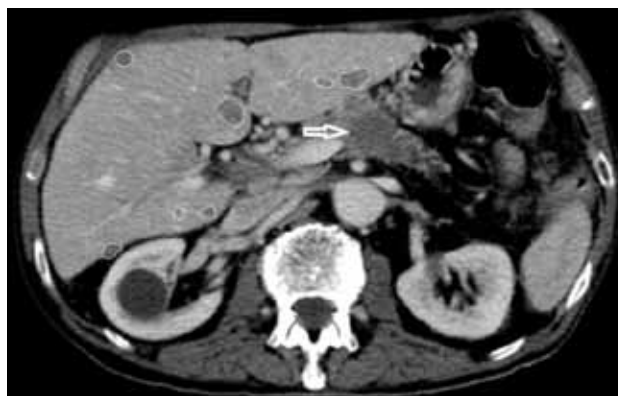получить дополнительную анатомическую информацию (локализация, размеры, характер накопления контрастного препарата), как и при рутинном КТ-исследовании. В литературе имеются данные о возможности сокращения фаз КТ-исследования при ПЭТ/КТ до одной – двух, что бывает достаточно для решения диагностической задачи [21, 22]. В методических рекомендациях Департамента здравоохранения г. Москвы не указывается, сколько фаз сканирования после внутривенного введения контрастного препарата необходимо выполнить, это остается на усмотрение врача, но в приведенных примерах отмечается возможность выполнения одного сканирования в равновесной артерио-венозной фазе [23]. Г.Е. Труфанов и др. при злокачественных новообразованиях органов грудной клетки и брюшной полости предлагают проводить 3 КТ-сканирования в нативной, артериальной и венозной фазах. При этом нативная фаза необходима только для проведения коррекции аттенуации ПЭТ-исследования, а основной объем диагностической информации предоставляют артериальная и венозная фазы [24]. То есть отсроченная фаза сканирования не проводится рутинно при диагностическом КТ, совмещенном с ПЭТ. Таким образом, и в ПЭТ/КТ-диагностике, согласно приведенным данным, прослеживается тенденция к ограничению количества сканирований при диагностическом КТ, что, очевидно, приводит и к снижению лучевой нагрузки.

В целом, в зарубежной литературе возможность и даже необходимость сокращать протокол мультифазного КТ-исследования в зависимости от клинической ситуации, данных предыдущих исследований, васкуляризации опухолевой ткани освещается намного шире, чем в отечественной. Эта рекомендация указана в руководствах ведущих радиологических сообществ, и в целом при принятии решения о необходимом количестве фаз КТ-сканирования пропагандируется принцип «As low as reasonably achievable» (ALARA) [17, 25].

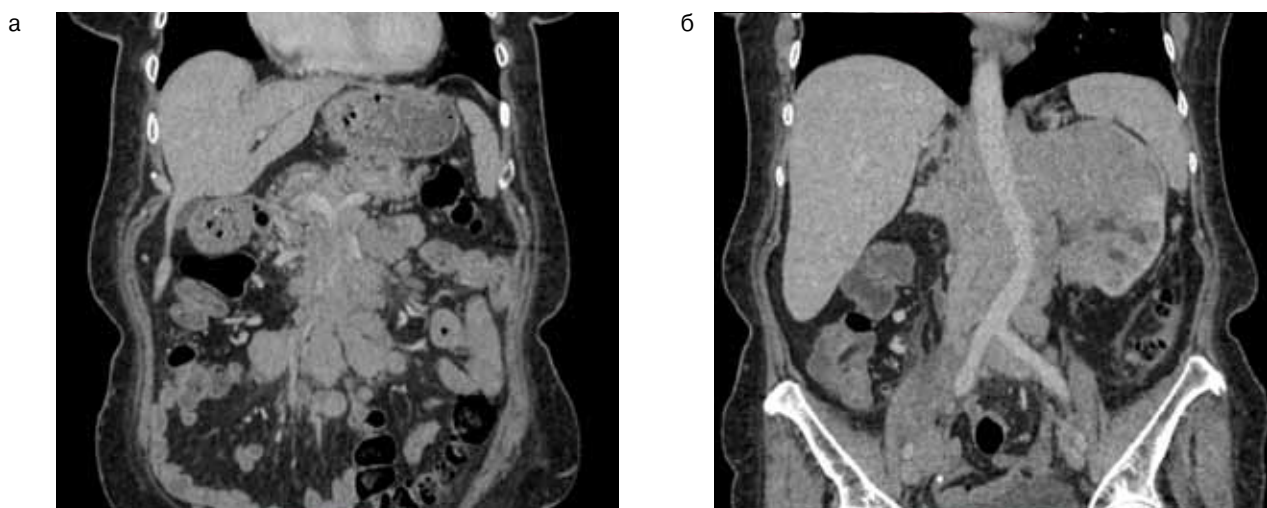
В литературе не дискутируется очевидность того, что достоверно опухолевые очаги в паренхиматозных органах и инфильтрацию стенок полых органов можно визуализировать только после введения контрастного препарата в артериальную и/или венозную фазу контрастирования. Нативная фаза не позволяет провести дифференциальный диагноз между очаговыми изменениями в печени. Кроме того, во многих случаях они вовсе не будут определяться. Отсроченная фаза при первом КТ-исследовании в случае стадирования онкологического процесса позволяет провести дифференциальный диагноз между доброкачественным образованием (киста, гемангиома) и метастазом в печени, но при повторном КТ-исследовании в ее проведении уже нет необходимости [7, 12, 14].

На рисунках 1–4 представлены случаи выбора одной или двухфазного протокола исследования в зависимости от степени васкуляризации опухолевой ткани.

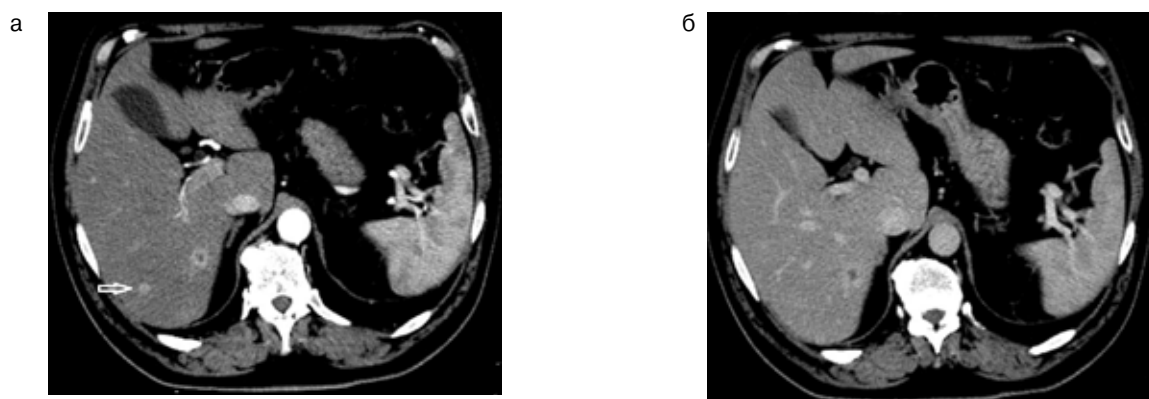
Следует отметить, что, несмотря на то, что средний возраст больных в нашем исследовании был более 60 лет, тем не менее, нельзя недооценивать значение радиационного канцерогенеза у онкологических больных в целом. Так, среди обследованных пациентов 7% (n=36) составляли мужчины и женщины в возрасте от 23 до 35 лет. Среди них – больные с раком молочной железы, семиномой, гемобластозом, в частности лимфомой Ходжкина, которая имеет хороший прогноз при своев-



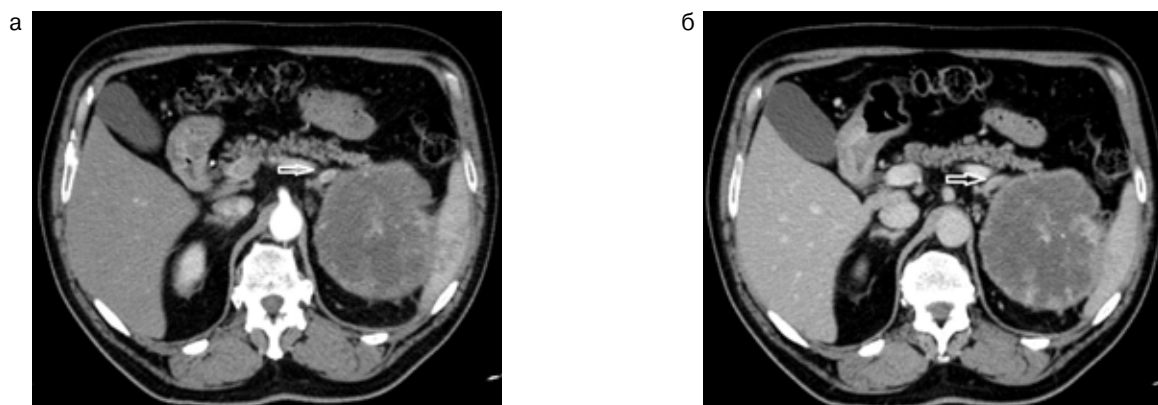
**Рис. 1.** Компьютерная томограмма пациента с раком поджелудочной железы, венозная фаза сканирования. Гиповаскулярная опухоль в теле поджелудочной железы (стрелка), метастазы в печени (обведены)  
**[Fig. 1.** Computed tomography of a patient with pancreatic cancer, venous phase. Hypovascular tumor in the body of the pancreas (arrow), liver metastases (circled)]



**Рис. 2.** Компьютерные томограммы пациента с В-клеточной лимфомой, венозная фаза сканирования брюшной полости: а – гиповаскулярные опухолевые массы в брыжейке тонкой кишки; б – опухолевые массы в забрюшинном пространстве с вовлечением левой почки  
**[Fig. 2.** Computed tomography of a patient with B-cell lymphoma, venous phase: a – hypovascular soft-tissue masses in the mesentery; b – hypovascular soft-tissue masses in the retroperitoneal space with involvement of the left kidney]



**Рис. 3.** Компьютерные томограммы пациента с раком почки, аксиальные проекции: а – артериальная фаза, в правой доле печени дифференцируются два гиперваскулярных метастаза; б – венозная фаза, тот же срез, визуализируется только один метастаз  
**[Fig. 3.** Computed tomography of a patient with kidney cancer, axial projections: a – arterial phase, clearly seen two hypervascular metastases in the right liver lobe; b – venous phase, the same level, only one metastasis is visualized]



**Рис. 4.** Компьютерные томограммы пациента с раком почки, аксиальные проекции: а – артериальная фаза сканирования, хорошо виден гиперваскулярный метастаз в левом надпочечнике; б – венозная фаза, тот же срез, метастаз в левом надпочечнике не дифференцируется

[Fig. 4. Computed tomography of a patient with kidney cancer, axial projections: a – arterial phase, hypervascular metastasis is clearly seen in the left adrenal gland; b – venous phase, the same level, metastasis does not differentiate]

ременной и эффективной терапии. Поэтому снижение ЭД при контрольных КТ-исследованиях у этих пациентов является актуальной задачей. По этой же причине крайне важно оптимизировать протокол КТ ОБП, применяющийся в детской онкологии. Между тем в отечественной литературе нам удалось найти всего одну статью, посвященную возможности сокращения фаз сканирования при КТ-исследовании у детей, больных лимфомой Ходжкина [10].

Системное использование одно- или двухфазного протокола при КТ ОБП с внутривенным контрастированием требует определенной организации работы в отделении. В частности, врач-рентгенолог перед исследованием должен выяснить нозологическую форму злокачественного процесса, ознакомиться с данными предыдущего КТ-исследования и после этого дать указание рентгенолаборанту, сколько фаз сканирования необходимо выполнить пациенту.

Таким образом, результаты нашего исследования продемонстрировали возможность сокращения протокола мультифазного КТ ОБП с внутривенным контрастированием у пациентов с онкологическими заболеваниями при динамическом наблюдении без снижения информативности метода, что позволяет существенно снизить ЭД. Этот принцип следует более активно внедрять в рутинную работу КТ-отделений в нашей стране. Возможно, по аналогии с зарубежной практикой, его нужно указать в отечественных руководствах по лучевой диагностике, а также более широко освещать на мероприятиях в рамках непрерывного профессионального образования.

### Заключение

Рутинное использование одно- и двухфазного протокола КТ органов брюшной полости и забрюшинного пространства в ФГБУ ГНЦ ФМБЦ им. А.И. Бурназяна при повторном обследовании пациентов с онкологическими заболеваниями в зависимости от нозологической формы злокачественного процесса позволило уменьшить лучевую нагрузку по сравнению с мультифазным протоколом на 63% без снижения информативности диагностической процедуры.

### Литература

1. Rehani, M.M. Patient radiation exposure and dose tracking: a perspective. *J Med Imaging (Bellingham)*, 2017, Vol. 4, №3, pp. 031206. doi: 10.1117/1.JMI.4.3.031206.
2. Маткевич, Е.И. Сравнительная оценка лучевой нагрузки на пациентов при компьютерной томографии различных анатомических зон: автореф. дисс. ... канд. мед. наук / Маткевич Е.И. – Москва, 2017. – 24 с.
3. Барковский, А.Н. Дозы облучения населения Российской Федерации в 2017 году: информ. сборник / А.Н. Барковский [и др.]. – СПб, 2018.
4. Балонов, М.И. Современные уровни медицинского облучения в России / М.И. Балонов [и др.] // *Радиационная гигиена*. – 2015. – Т. 8, № 3. – С. 67–79.
5. Маткевич, Е.И. Сравнительный анализ доз облучения пациентов при компьютерной томографии в федеральном лечебном учреждении / Е.И. Маткевич, В.Е. Сеницын, Е.А. Мершина // *Вестник рентгенологии и радиологии*. – 2016. – Т. 97, №1. – С. 33-39. doi: 10.20862/0042-4676-2016-97-1-33-40.
6. Маткевич, Е.И. Сравнение доз облучения пациентов при проведении однофазной и многофазной компьютерной томографии в многопрофильном лечебном учреждении / Е.И. Маткевич, В.Е. Сеницын, А.Н. Башков // *Медицинская радиология и радиационная безопасность*. – 2016. – Т. 61, № 6. – С. 50-56.
7. Прокоп, М. Спиральная и многослойная компьютерная томография: учебное пособие. В 2 т. / М. Прокоп, М. Галански; пер. с англ.; под ред. А.В. Зубарева, Ш.Ш. Шотемора. – М.: МЕДпресс-информ, 2006. – Т. 1. – 416 с.
8. Буровик, И.А. Оптимизация спиральной компьютерной томографии при оценке эффективности консервативного лечения онкологических больных: автореф. дисс. ... канд. мед. наук / Буровик И.А. – Санкт-Петербург, 2017. – 23 с.
9. Гомболевский, В.А. Низкодозовый протокол компьютерной томографии при лимфоме Ходжкина / В.А. Гомболевский, П.М. Котляров, П.В. Даценко, Н.В. Нуднов // *Вестник РНЦРР*. – 2013. – №13: <https://cyberleninka.ru/article/n/nizkodozovyy-protokol-kompyuternoy-tomografii-pri-limfome-hodzhkina> (дата обращения: 21.06.2019).
10. Хасанова, К.А. Снижение дозовой нагрузки при проведении компьютерной томографии у детей / К.А. Хасанова, И.Е. Тюрин, С.А. Рыжков, Е.В. Кижаяев // *Медицинская радиология и радиационная безопасность*. – 2019. – Т. 64, № 1. – С. 38-44.

11. Морозов, С.П. Мультиспиральная компьютерная томография в многопрофильном стационаре / С.П. Морозов, И.Ю. Насникова, С.К. Терновой. – Москва, 2009. – 249 с.
12. K.M. Guite, J.L. Hinshaw, F.N. Ranallo, M.J. Lindstrom, Lee FT Jr.J. Ionizing radiation in abdominal CT: unindicated multiphase scans are an important source of medically unnecessary exposure. *Am. Coll. Radiol.*, 2011, Vol.8, №11, pp. 756-61. doi: 10.1016/j.jacr.2011.05.011.
13. Luigi Camera, Immacolata Liccardo, Federica Romano, Raffaele Liuzzi [et al.] Diagnostic efficacy of single-pass abdominal multidetector-row CT: prospective evaluation of a low dose protocol. *Br. J. Radiol.*, 2017, Vol.90(1070): 20160612. Published online 2017 Jan 10. doi: 10.1259/bjr.20160612.
14. Costa Danilo, Manuel Cerqueira [et al.] When the non-contrast-enhanced phase is unnecessary in abdominal computed tomography scans? A retrospective analysis of 244 cases. *Radiol. Bras.*, 2013, 46(4):197-202. <http://dx.doi.org/10.1590/S0100-39842013000400004>.
15. Waszczuk Ł., Guziński M., Garcarek J., Sasiadek M. Triple-phase abdomen and pelvis computed tomography: standard unenhanced phase can be replaced with reduced-dose scan. *Polish Journal of Radiology*, 2018, №83, pp. 166-170. doi:10.5114/pjr.2018.75682.
16. Jing-Feng Zhang, Guo Chuan-Gen, Liao Jin-Sheng, Wang Qi-Dong [et al.] Abdominal CT protocol's influence on postoperative follow-up of lesions detection associated with gastrointestinal tumors. *TCR*, 2017, Vol.6, №6, pp. 1123-1128. doi: 10.1007/s10140-018-1591-1.
17. Pamela Johnson [et al.] New ACR Choosing Wisely Recommendations: Judicious Use of Multiphase Abdominal CT Protocols. *Journal of the American College of Radiology*, 2018, Vol.16, №1, pp. 56-60. doi: 10.1016/j.jacr.2018.07.026.
18. Jeavons C., Hacking C., Beenen L.F., Gunn M.L. A review of split-bolus single-pass CT in the assessment of trauma patients. *Emerg. Radiol.*, 2018, Vol.25, №4, pp. 367-374. doi: 10.1007/s10140-018-1591-1.
19. Kim Y.H., Kim M.J., Shin H.J., Yoon H., Lee M.J. Simplified split-bolus intravenous contrast injection technique for pediatric abdominal CT. *Clin. Imaging*, 2017, №46, pp. 28-32. doi: 10.1016/j.clinimag.2017.06.002.
20. Klaus Tatsch, Wolfgang Eschner, Fred J. Verzijlbergen, Sally F. Barrington [et al.] FDG PET/CT: EANM procedure guidelines for tumour imaging: version 2.0. *Eur. J. Nucl. Med. Mol. Imaging*, 2015, №42, pp. 328–354. DOI 10.1007/s00259-014-2961.
21. Roland Bares, Claus D. Claussen and Anna C. Pfannenber Klaus Brechtel, Magnus Klein, Monika Vogel, Marc Mueller, Philip Aschoff, Thomas Beyer, Susanna M. Eschmann. PET/CT: Technical Aspects of Single-Phase Versus Multiphase CT Imaging Optimized Contrast-Enhanced CT Protocols for Diagnostic Whole-Body 18F-FDG. *J. Nucl. Med.*, 2006, №47, pp. 470-476.
22. Silvia Morbelli, Raffaella Conzi, Claudio Campus, Giuseppe Cittadini [et al.] Contrast-enhanced [18F] fluorodeoxyglucose-positron emission tomography/computed tomography in clinical oncology: tumor-, site-, and question-based comparison with standard positron emission tomography/computed tomography. *Cancer Imaging*, 2014, 14:10. <https://doi.org/10.1186/1470-7330-14-10>.
23. Смолярчук, Я.М. / Рекомендации по проведению и описанию исследований ПЭТ/КТ с 18F-дезоксиглюкозой, проводимых за счет средств МГФОМС в рамках территориальной программы города Москвы. Методические рекомендации №39а // Я.М. Смолярчук, О.А. Агафонова, С.П. Морозов. – Москва, 2017. – 26 с.
24. Труфанов, Г.Е. Совмещённая позитронно-эмиссионная и компьютерная томография в характеристике рецидивов злокачественных новообразований органов грудной клетки и брюшной полости / Г.Е. Труфанов, И.В. Бойков, В.В. Рязанов, В.В. Ипатов // *Трансляционная медицина*. – 2016. – Т.3. – №5. – С. 95-102. <https://doi.org/10.18705/2311-4495-2016-3-5-95-102>.
25. Официальный сайт национальной онкологической сети (NCCN): [https://www.nccn.org/professionals/physician\\_gls/recently\\_updated.aspx](https://www.nccn.org/professionals/physician_gls/recently_updated.aspx) / (дата обращения 21.06.2019г.).

Поступила: 07.05.2019 г.

**Башков Андрей Николаевич** – заведующий отделением лучевой и радиоизотопной диагностики, научный сотрудник лаборатории №12, Государственный научный центр – Федеральный медико-биофизический центр имени А.И. Бурназяна, Федеральное медико-биологическое агентство России. **Адрес для переписки:** 123098, Россия, Москва, ул. Маршала Новикова, д.23; E-mail: abashkov@yandex.ru

**Шейх Жанна Владимировна** – доктор медицинских наук, профессор кафедры рентгенологии и радиологии, заведующая отделением КТ, Городская клиническая больница имени С.П. Боткина Департамента здравоохранения г. Москвы, Российская медицинская академия непрерывного профессионального образования Министерства здравоохранения Российской Федерации, Москва, Россия

**Восканян Сергей Эдуардович** – доктор медицинских наук, профессор, заместитель главного врача по хирургии – руководитель центра хирургии и трансплантологии, заведующий кафедрой хирургии с курсами онкологии, эндоскопии и хирургической патологии института постдипломного профессионального образования, Государственный научный центр Федерального медико-биофизического центра имени А.И. Бурназяна, Федеральное медико-биологическое агентство России, Москва, Россия

**Дунаев Алексей Петрович** – кандидат медицинских наук, врач отделения лучевой диагностики, Московская городская клиническая онкологическая больница № 62 Департамента здравоохранения г. Москвы, поселок Истра, Московская область, Россия

**Попов Максим Васильевич** – врач-хирург отделения рентгенохирургических методов диагностики и лечения, Государственный научный центр – Федеральный медико-биофизический центр имени А.И. Бурназяна, Федеральное медико-биологическое агентство России, Москва, Россия

**Удалов Юрий Дмитриевич** – кандидат медицинских наук, доцент, заместитель генерального директора по медицинской части, Государственный научный центр – Федеральный медико-биофизический центр имени А.И. Бурназяна, Федеральное медико-биологическое агентство России, Москва, Россия

**Самойлов Александр Сергеевич** – доктор медицинских наук, доцент, генеральный директор, Государственный научный центр – Федеральный медико-биофизический центр имени А.И. Бурназяна, Федерального медико-биологического агентства России, Москва, Россия



Для цитирования: Башков А.Н., Шейх Ж.В., Восканян С.Э., Дунаев А.П., Попов М.В., Удалов Ю.Д., Самойлов А.С. Возможность снижения лучевой нагрузки на пациентов за счет оптимизации протокола компьютерной томографии органов брюшной полости и забрюшинного пространства в зависимости от нозологии злокачественного процесса // Радиационная гигиена. – 2019. – Т. 12, № 3. – С. 6-15. DOI: 10.21514/1998-426X-2019-12-3-6-15

## Prospects for the reduction of the patient doses based on the optimization of the CT abdomen protocols for the different types of malignancies

Andrey N. Bashkov<sup>1</sup>, Zhanna V. Sheykh<sup>2,3</sup>, Sergey E. Voskanyan<sup>1</sup>, Aleksey P. Dunaev<sup>4</sup>, Maksim V. Popov<sup>1</sup>, Yuriy D. Udalov<sup>1</sup>, Aleksandr S. Samoylov<sup>1</sup>

<sup>1</sup>State Research Center – Burnasyan Federal Medical Biophysical Center of Federal Medical Biological Agency of Russia, Moscow, Russia

<sup>2</sup>City clinical hospital named after S.P. Botkin of the Department of health of Moscow, Moscow, Russia

<sup>3</sup>Russian medical Academy of continuing professional education of the Ministry of health of the Russian Federation, Moscow, Russia

<sup>4</sup>City clinical hospital №62 of the Department of health of Moscow, Village Istra, Moscow region, Russia

*Reducing radiation exposure in computed tomography is a relevant medical task due to the growing number of studies and the lack of generally accepted approaches to their conduct in the radiological community. One way to reduce the effective dose in contrast-enhanced computed tomography of the abdomen is to optimize the protocol of examination, which can include four scans: in the native, arterial, venous and delayed phases. However while providing repeated studies in patients with oncological diseases, it is possible to confine one or two phases, which will allow the radiologist to visualize observed pathological changes and to evaluate the response to the treatment, as well as detect the recurrence in case of the monitoring of the patients. In the present study, two groups were formed on the basis of a sample of 514 patients. In group 1 (control), CTB was performed according to a three- or four-phase protocol. In group 2, the same patients with an interval from 1 to 5.5 months were performed with computed tomography -OBP according to a single or two-phase protocol depending on the degree of vascularization of the tumor tissue and the clinical situation. At the same time, a decrease in the average effective dose in patients in group 2 compared with group 1 was demonstrated by 63% ( $p < 0.05$ ). In all cases, the various pathological changes that characterize the oncological process and were diagnosed with a three- or four-phase protocol were visualized with a single- or two-phase protocol. Thus, the informative value of computed tomography examination did not decrease.*

**Key words:** *computed tomography, radiation exposure, effective dose, optimization of the protocol, reduction of the multiphase protocol, single-phase protocol, dual-phase protocol.*

### References

1. Rehani, M.M. Patient radiation exposure and dose tracking: a perspective. *J Med Imaging (Bellingham)*, 2017, Vol. 4, №3, pp. 031206. doi: 10.1117/1.JMI.4.3.031206.
2. Matkevich E.I. Comparative assessment of the patient doses from the computed tomography of various anatomical regions. Abstract of the MD thesis [dissertation]. Moscow; 2017, 24 p. (In Russian)
3. Barkovsky A.N. [et al.]. Radiation doses of the population of the Russian Federation in 2017: inform. collection. St-Petersburg, 2018. (In Russian)
4. Balonov M.I. [et al.]. Modern levels of medical exposure in Russia. *Radiation hygiene*, 2015, Vol. 8, № 3, pp. 67–79. (In Russian)
5. Matkevich E.I., Sinitsyn V.E., Mershina E.A. Comparative analysis of the patient doses from computed tomography in a federal healthcare facility. *Vestnik rentgenologii i radiologii = Bulletin of rentgenology and radiology*, 2016, Vol. 97, №1, pp. 33-39. doi: 10.20862/0042-4676-2016-97-1-33-40. (In Russian)
6. Matkevich E.I., Sinitsyn V.E., Bashkov A.N. Comparison of the patient doses from single phase and multiphase computed tomography in a general practice hospital. *Meditsinskaya radiologiya i radiatsionnaya bezopasnost = Medical Radiology and Radiation Safety*, 2016, Vol. 61, № 6, pp. 50-56. (In Russian)
7. Prokop M., Galanski M. Spiral and multilayer computed tomography: a training manual. In 2 Vol. Translation from English; ed. by Zubareva A.V., Shothemor Sh. Sh. Moscow; MED press-inform, 2006, Vol. 1, 416 p. (In Russian)
8. Burovik I.A. Optimization of the helical computed tomography for the assessment of the effectiveness of the conserva-

**Andrey N. Bashkov**

State Research Center – Burnasyan Federal Medical Biophysical Center

**Address for correspondence:** ul. Marshala Novikova, 23, Moscow, 123098, Russia; E-mail: abashkov@yandex.ru

- tive treatment of the oncological patients. MD thesis [dissertation]. St-Petersburg; 2017, 23 p. (In Russian)
9. Gombolevsky V.A., Kotlyarov P.M., Datsenko P.V., Nudnov N.V. Low-dose protocol of computed tomography in Hodgkin's lymphoma. *Vestnik RNCRR*, 2013, №13. – Available on: <https://cyberleninka.ru/article/n/nizkodozovyy-protokol-kompyuternoy-tomografii-pri-limfome-hodzhkina> (Accessed: 21.06.2019). (In Russian)
  10. Khasanova K.A., Tyurin I.E., Ryzhkov S.A., Kizhaev E.V. Reduction of dose load during computed tomography in children. *Meditsinskaya radiologiya i radiatsionnaya bezopasnost = Medical Radiology and Radiation Safety*, 2019, Vol. 64, № 1, pp. 38-44. (In Russian)
  11. Morozov S.P., Nasnikova I.Yu., Ternovoy S.K. Multispiral computed tomography in a multidisciplinary hospital. Moscow, 2009. – 249 p. (In Russian)
  12. K.M. Guite, J.L. Hinshaw, F.N. Ranallo, M.J. Lindstrom, Lee FT Jr.J. Ionizing radiation in abdominal CT: unindicated multiphase scans are an important source of medically unnecessary exposure. *Am. Coll. Radiol.*, 2011, Vol.8, №11, pp. 756-61. doi: 10.1016/j.jacr.2011.05.011.
  13. Luigi Camera, Immacolata Liccardo, Federica Romano, Raffaele Liuzzi [et al.] Diagnostic efficacy of single-pass abdominal multidetector-row CT: prospective evaluation of a low dose protocol. *Br. J. Radiol.*, 2017, Vol.90(1070): 20160612. Published online 2017 Jan 10. doi: 10.1259/bjr.20160612.
  14. Costa Danilo, Manuel Cerqueira [et al.] When the non-contrast-enhanced phase is unnecessary in abdominal computed tomography scans? A retrospective analysis of 244 cases. *Radiol. Bras.*, 2013, 46(4):197-202. <http://dx.doi.org/10.1590/S0100-39842013000400004>.
  15. Waszczuk Ł., Guziński M., Garcarek J., Szaśiadek M. Triple-phase abdomen and pelvis computed tomography: standard unenhanced phase can be replaced with reduced-dose scan. *Polish Journal of Radiology*, 2018, №83, pp. 166-170. doi:10.5114/pjr.2018.75682.
  16. Jing-Feng Zhang, Guo Chuan-Gen, Liao Jin-Sheng, Wang Qi-Dong [et al.] Abdominal CT protocol's influence on post-operative follow-up of lesions detection associated with gastrointestinal tumors. *TCR*, 2017, Vol.6, №6, pp. 1123-1128. doi: 10.1007/s10140-018-1591-1.
  17. Pamela Johnson [et al.] New ACR Choosing Wisely Recommendations: Judicious Use of Multiphase Abdominal CT Protocols. *Journal of the American College of Radiology*, 2018, Vol.16, №1, pp. 56-60. doi: 10.1016/j.jacr.2018.07.026.
  18. Jeavons C., Hacking C., Beenen L.F., Gunn M.L. A review of split-bolus single-pass CT in the assessment of trauma patients. *Emerg. Radiol.*, 2018, Vol.25, №4, pp. 367-374. doi: 10.1007/s10140-018-1591-1.
  19. Kim Y.H., Kim M.J., Shin H.J., Yoon H., Lee M.J. Simplified split-bolus intravenous contrast injection technique for pediatric abdominal CT. *Clin. Imaging*, 2017, №46, pp. 28-32. doi: 10.1016/j.clinimag.2017.06.002.
  20. Klaus Tatsch, Wolfgang Eschner, Fred J. Verzijlbergen, Sally F. Barrington [et al.] FDG PET/CT: EANM procedure guidelines for tumour imaging: version 2.0. *Eur. J. Nucl. Med. Mol. Imaging*, 2015, №42, pp. 328–354. DOI 10.1007/s00259-014-2961.
  21. Roland Bares, Claus D. Claussen and Anna C. Pfannenberger Klaus Brechtel, Magnus Klein, Monika Vogel, Marc Mueller, Philip Aschoff, Thomas Beyer, Susanna M. Eschmann. *PET/CT: Technical Aspects of Single-Phase Versus Multiphase CT Imaging Optimized Contrast-Enhanced CT Protocols for Diagnostic Whole-Body 18F-FDG*. *J. Nucl. Med.*, 2006, №47, pp. 470-476.
  22. Silvia Morbelli, Raffaella Conzi, Claudio Campus, Giuseppe Cittadini [et al.] Contrast-enhanced [18F] fluoro-deoxyglucose-positron emission tomography/computed tomography in clinical oncology: tumor-, site-, and question-based comparison with standard positron emission tomography/computed tomography. *Cancer Imaging*, 2014, 14:10. <https://doi.org/10.1186/1470-7330-14-10>.
  23. Smolyarchuk Ya.M., Agafonov O.A., Morozov S.P. Recommendations for the conduct and description of PET/CT studies with 18F-deoxyglucose carried out at the expense of mgfoms within the territorial program of the city of Moscow. Guidelines No. 39A. Moscow, 2017. (In Russian)
  24. Trufanov G.E., Boikov I.V., Ryazanov V.V., Ipatov V.V. Combined positron emission and computed tomography in the characteristics of relapses of malignant neoplasms of the chest and abdomen. *Translyatsionnaya meditsina = Translational medicine*, 2016, Vol.3, №5, pp. 95-102. <https://doi.org/10.18705/2311-4495-2016-3-5-95-102>. (In Russian)
  25. The official site of the National Comprehensive Cancer Network (NCCN). – Available on: [https://www.nccn.org/professionals/physician\\_gls/recently\\_updated.aspx](https://www.nccn.org/professionals/physician_gls/recently_updated.aspx) (Accessed: 21.06.2019) (In Russian)

Received: May 07, 2019

**For correspondence: Andrey N. Bashkov** – Head of Radiology department; researcher of the Laboratory №12, State Research Center – Burnasyan Federal Medical Biophysical Center of Federal Medical Biological Agency of Russia (ul. Marshala Novikova, 23, Moscow, 123098, Russia; E-mail: [abashkov@yandex.ru](mailto:abashkov@yandex.ru))

**Zhanna V. Sheykh** – Doct. of med. sci., professor, Head of CT department, City clinical hospital named after S.P. Botkin of the Department of health of Moscow; Russian medical Academy of continuing professional education of the Ministry of health of the Russian Federation, Moscow, Russia

**Sergey E. Voskanyan** – Doct. of med. sci, Deputy Chief for Surgery, Head of the Center for Surgery and Transplantology, Head of the Department of Surgery with courses of Oncology, Endoscopy of the Institute of the Institute of postgraduate professional education, State Research Center – Burnasyan Federal Medical Biophysical Center of Federal Medical Biological Agency of Russia, Moscow, Russia

**Aleksey P. Dunaev** – Phd. in Med.Sci., radiologist of the radiology department, City clinical hospital №62 of the Department of health of Moscow, Village Istra, Moscow region, Russia

**Maksim V. Popov** – surgeon of the department of the endovascular treatment, State Research Center – Burnasyan Federal Medical Biophysical Center of Federal Medical Biological Agency of Russia, Moscow, Russia

**Yuriy D. Udalov** – Phd. in Med.Sci., Deputy Chief of general director, State Research Center – Burnasyan Federal Medical Biophysical Center of Federal Medical Biological Agency of Russia, Moscow, Russia

**Aleksandr S. Samoylov** – Doct. of med. Sci., general director, State Research Center – Burnasyan Federal Medical Biophysical Center of Federal Medical Biological Agency of Russia, Moscow, Russia

**For citation: Bashkov A.N., Sheykh Zh.V., Voskanyan S.E., Dunaev A.P., Popov M.V., Samoylov A.S., Udalov Yu.D. Prospects for the reduction of the patient doses based on the optimization of the CT abdomen protocols for the different types of malignancies. *Radiatsionnaya Gygiena = Radiation Hygiene*, 2019, Vol. 12, No. 3, pp. 6-15. (In Russian) DOI: 10.21514/1998-426X-2019-12-3-6-15**